

CRANII DEFORMATE DIN NECROPOLA DE LA PIATRA FRECĂȚEI

Nicolae Mirițoiu*

Abstract: *The article analyzes the artificially deformed skulls from Piatra Frecăței. The measurements of the skulls were used to draw the cranial polygon in order to identify the type of deformation. We have presented and commented on the archaeological excavations from Piatra Frecăței necropolis, but we have also described the burials with artificially deformed skulls. For each skull, we have entered a description in the catalogue, including the stage of preservation, bone inventory, stage of sutures, dental attrition, estimated age and sex, discussions based on the measurements, non-metric traits, as well as type of deformation.*

Rezumat: *Articolul prezintă craniile deformate artificial descoperite la Piatra Frecăței. Măsurătorile au fost folosite pentru a trasa poligonul cranian și pentru a identifica tipul deformării. Au fost prezentate și comentate săpăturile arheologice din necropola de la Piatra Frecăței, dar și descrierea mormintelor ce aveau schelete cu craniile deformate. Fiecare craniu a fost prezentat într-un catalog descriptiv ce conține starea de conservare, inventarul oaselor, stadiul suturilor craniene, uzura dentară, estimarea vârstei și determinarea sexului, discuții bazate pe măsurători, caractere non-metrice și tipul de deformare.*

Key words: *deformed skulls, Piatra Frecăței, Roman-Byzantine period, craniometry.*

Cuvinte cheie: *craniile deformate, Piatra Frecăței, perioada romano-bizantină, craniometrie.*

Elemente introductive

Obiceiul deformării sau reformării artificiale a capetelor de nou-născuți este una dintre cele mai bizare, misterioase și răspândite manifestări ale omului de a-și folosi propria anatomie ca pe un produs cultural.

Trebuie precizat că în ultimele decenii, chiar și în antropologia fizică, termenul *deformare artificială* tinde a fi înlocuit cu cel de *deformare intenționată*, *intentional deformation* sau *reformare*, *reshaping*¹, mai potriviți pentru a sublinia aspectul cultural al problemei. Interesul antropologic asupra acestui obicei constă în faptul că reformarea capului este o formă de *comportament stilistic* ce poate fi privită ca o strategie a schimbului de informații. Acesta este un semnificativ artefact cultural, care marchează teritoriul sau granițele sociale, reafirmă etnicitatea, menține și întărește rețeaua de schimburi. O asemenea practică poate fi folosită pentru măsurarea schimburilor, în comunicarea informațiilor prin intermediul distribuțiilor temporo-spațiale a formelor stilistice precum și a continuității și discontinuității, contribuind la o mai bună înțelegere a dinamicii socio-culturale și demografice a populațiilor umane².

Folosirea corpului uman pentru a crea diferențe sau asemănări în cadrul unei societăți (diferențe sau asemănări care nu există biologic obligatoriu) este o concepție crucială pentru înțelegerea deformărilor craniene în preistorie³.

* Institutul de Antropologie *Francisc I. Rainer*, Str. Eroii Sanitari, nr. 8, sector 5, 050474, București.

¹ Kiszely, 1978, 1.

² Gerszten 1993, 87.

³ Torres-Rouff, Yablonsky 2005, 5.

Poligonul cranian și anexele sale au fost realizate prin triangulare cu compasul de geometrie. Mai întâi s-a trasat diagonala orizontală g-l (glabella-lambda sau nasion-lambda) și prin triangulare s-au fixat punctele bregma (b) și basion (ba). Apoi, rând pe rând, au fost triangulate celelalte puncte, prasion (pr), opistion (op) și inion (i), confruntând pentru verificare dimensiunile liniare directe cu cele de pe craniogramă. Pentru curba sagitală s-au măsurat și transpus pe hârtie milimetrică săgețile din 5 în 5 mm pentru coarda frontală, parietală și occipitală, trasându-se și arcurile respective. În următoarea etapă s-au copiat pe hârtie de calc punctele poligonului cranian și între ele și cele trei arcuri, realizându-se astfel curba sagitală de la nasion la opisthion copiată pe craniogramă. Trasarea planului orizontal (OAE) pe craniogramă a fost realizată printr-o metodă simplă și puțin laborioasă dar precisă. Aceasta necesită ca instrumentar doar cranioforul Mollison, un ac de orizontalitate și un echer. Astfel, după orizontalizarea craniului în craniofor, se măsoară cu acul de orizontalitate și echerul diferența de înălțime dintre nasion (sau glabella) și o paralelă a planului orizontal OAE (Ohr-Augen Ebene), care trece prin glabella sau nasion, precum și diferența de înălțime între acest plan orizontal ($h-h_1$). Se obține astfel un triunghi dreptunghic, în care sunt cunoscute nasion-lambda sau glabella-lambda și cateta mică h -lambda, triunghi alăturat unui dreptunghi din care cunoaștem doar latura mică ($h-h_1$). Lungimea nasion (sau glabella-lambda) adică cateta mică a triunghiului se află prin teorema lui Pitagora nasion $h = \sqrt{\text{nasion lambda}^2 - h \text{ lambda}^2}$; aceasta se construiește pe hârtie milimetrică și se copiază pe craniogramă prin suprapunerea dimensiunilor nasion-lambda. În cazul când craniograma nu va fi construită (unghiurile urmând a fi aflate triangular), se calculează doar unghiul din nasion al triunghiului, adică înclinarea dimensiunii nasion-lambda față de OAE, prin formula unghiul $n = \sin h \text{ lambda} - \text{nasion lambda}$ și se continuă șirul de calcule⁴.

Pentru evaluarea modificărilor suferite prin deformare și în special a locurilor acestora (frontal, parietal și occipital) a fost folosită comparația (săgeți, coarde, poziția săgeților și unghiul de curbura), cu dimensiunile unei serii de cranii normale măsurate de Howells⁵, de la Zalavar din Ungaria, folosindu-ne pentru această comparație de metoda abaterilor reduse (valoarea individuală-media Zalavar/sigma) (Tab. 1). Semnificația testului abaterilor reduse este următoarea (de la 0-1,99 ne semnificativ; de la 2-2,49 slab semnificativ probabilitate 5%; de la 2,50-2,99 foarte semnificativ, probabilitate de 1%; 3-x foarte foarte semnificativ, probabilitate 3%).

Din 1874 și până astăzi, în România au fost descoperite circa 154 de cranii deformate provenind din 61 de situri, la care mai trebuie adăugat și un craniu (probabil din Transilvania), cu loc de descoperire necunoscut. Dintre acestea, doar 20 de cazuri au fost studiate și publicate antropologic, trei fiind menționate sub formă de ilustrație foto, fără alte considerații.

Descrierea descoperirilor

Pe malul drept al Dunării Vechi, în teritoriul fostei G.A.S. Salcia (Gospodăria Agricolă de Stat), ferma *Cetate* (anticul Beroe) din satul Ostrov (com. Ostrov, jud. Tulcea), două etape de săpături arheologice sistematice (prima desfășurată neîntrerupt între 14.04.1958 - 15.06.1959 și condusă de P. Aurelian și D. Vâlceanu, iar a doua cu întreruperi între 01.05.1960 - 31.11.1971 condusă numai de P. Aurelian) au dezvelit 1128 de morminte de inhumație și 5 de

⁴ Martin 1928; Bräuer 1988, 160-232.

⁵ Howells 1973.

incineratie. Săpăturile au fost impuse de necesitatea eliberării terenului pentru construcția locuințelor salariaților gospodăriei. Necropola (sau necropolele?) era amplasată pe platourile unui șir de coline separate prin depresiuni profunde. Suprafața săpată de 7000 mp a fost împărțită în cinci sectoare (A-E) separate sau limitate de porțiuni distruse prin mai vechi lucrări utilitare. Situl nu este săpat exhaustiv, sectorul C nefiind epuizat iar în sectorul F (presupus) nu s-au efectuat încă cercetări. Cronologic, înmormântările se grupează în trei perioade:

- perioada romană (sec. II-III p.Chr.) cu puține morminte (toți incinerării și unele morminte de inhumație);
- perioada romano-bizantină (sec. IV-VII p.Chr.) include majoritatea mormintelor;
- perioada bizantină (sec. X-XII p.Chr.) reprezentată de puține (?) morminte.

Tipologic, morminte de inhumație se încadrează în patru tipuri principale:

- I. morminte în groapă simplă (fără nici un fel de adaosuri și construcții suplimentare); este tipul cel mai numeros;
- II. morminte amenajate cu țigle dispuse în diferite variante;
- III. morminte amenajate cu pietre al căror număr și dispunere permit separarea mai multor variante;
- IV. morminte amenajate cu lemn sub formă de simple scânduri sau sicriu.

Majoritatea mormintelor sunt simple (intacte 915) iar puține sunt duble (12). În unele cazuri s-a păstrat numai craniul (49) sau este vorba de reînhumări (15). Altele sunt complet distruse nepermițând astfel de observații (73). Orientarea predominantă este V-E (cu abaterile obișnuite) dar sunt și puține cazuri N-S (și invers). Inventarul funerar este specificat numai pentru mormintele din sec. II-VII p.Chr. Acesta constă în 3086 de obiecte (ceramică, piese de port, podoabă, ustensile, monede, piese de cult), dintre care 2496 sunt perle, descoperite în 228 de morminte.

Publicarea rezultatelor arheologice este nesatisfăcătoare (pentru noi de folos limitat sau chiar nefolositoare). Astfel, raportul de săpătură din *Materiale* 8 din 1962, (referitor, doar la prima etapă de săpături 6000mp și 786 morminte), tradus în rusește, fără adaosuri din Dacia, N.S. 6, 1962, este urmat de un articol dedicat numai mormintelor „barbare” de sec. IV p.Chr. ce ar putea aparține culturii Cerneahov (SCIVA 15, 1964) și după încheierea „etapei” a doua de săpături de un studiu „monografic” ce cuprinde numai prezentarea a 228 morminte cu inventar funerar din sec. II-VII p.Chr. (apărut postum în 1987).

Săpăturile arheologice s-au desfășurat prin secțiuni (de 2 m lățime) cu martori intermediari (desființați în etapa a doua) iar mormintele descoperite au fost notate începând cu M 1 pentru fiecare secțiune în parte⁶. În aceste condiții, materiale osteologice (numai?) au rămas cu notațiile inițiale de șantier, legătura dintre ele și situația arheologică fiind imposibil de stabilit (în arheologia românească situația nu este unică și nici specifică doar vreunei etape temporale a cercetărilor!).

⁶ Ulterior, acestea au primit numere curente, dar translația dintre numerotarea inițială (de șantier) și cea ulterioară (de birou) nu a fost precizată nicăieri, în toate paginile publicate fiind folosită numai aceasta din urmă.

Materialul osteologic este de bună calitate. Acesta este format din circa 500 cranii (multe fără scheletul postcranian)⁷ și de asemenea multe întregi (deși datele de excavare de pe bilete sunt insolite și nepropice pentru cercetări arheologice de teren)⁸. Marea majoritate a acestora sunt rezultatul primei (și îndelungatei) campanii din 1958. Craniile au fost restaurate (*illo tempore*) neprofesional, cu adeziv în exces, care maschează elemente antropologice importante sau cu greșeli impardonabile (frecventă fixarea eronată a dinților în alveole). Au fost dimensionate de către I. Popovici dar nu au putut fi publicate din cauza lipsei elementelor de cronologie. În cursul prelucrării inițiale au fost identificate cca. 8-9 cranii deformate artificial. Ulterior, un *screening* întreprins de noi a ridicat numărul acestora la 13 (numerotate PFR 01-13). Alte două cranii deformate au fost identificate de noi în colecțiile osteologice ale Secției de cercetări antropologice din Iași (PFR 14) și între exponatele Muzeului de Istorie Naturală *Grigore Antipa* (PFR 15). Numărul deformărilor craniene a putut fi probabil mai mare. În studiul „monografic” apărut în 1987 se precizează că trei morminte au avut cranii deformate. Este vorba de B 16, D 4 și A 80.

Mormântul B16: amenajat cu lemn, adâncime 2,20 m, orientare VSV 235°-ENE 145°, scheletul în perfectă stare de conservare, decubit dorsal, brațele întinse pe lângă corp, picioarele întinse paralele. S-au observat resturi de lemn și două fragmente de piroane (tip mormânt IV, sicriu?). Inventar: colier de perle în jurul gâtului (19 exemplare dintre care 18 din sticlă și una din bronz). Cronologia: sec. IV p.Chr. (prin analogie după perle). Craniul „alungit”.

D4: groapă simplă, adâncime 1,60 m, orientare VSV 265°-ENE 85°, schelet de adult bine conservat, decubit dorsal, cu brațele ușor flectate și palmele pe bazin, picioarele întinse paralele. Inventar: doi cercei de argint cu una din extremități de formă cubică (decorate cu cercuri concentrice cu punct în centru), aflați pe laturile craniului; o mică cruce de argint cu ochi de suspensie, nedecorată (aflată pe umărul drept, lângă claviculă); cataramă fier (fragmentară) cu bucla ovală (aflată lângă temporalul stâng). Craniul culcat pe stânga prezintă câteva spărături pe „temporalul” drept (din grundul publicat este vorba de parietal!) Deformat artificial. Cronologia: sec. VI p.Chr.

A80: amenajat cu lemn, adâncime 1,80 m, orientare VSV 250°-ENE 70°, scheletul de adult bine conservat în decubit dorsal, craniul culcat ușor spre stânga, brațele doar foarte ușor flectate cu palmele lipite de șolduri, picioarele întinse paralele. Sub schelet se observă pudră de lemn (mormânt tip IV). Inventar: cruce mică de argint cu mult cupru, nedecorată, cu ochi de suspensie, agățată la un cercel cu cap cubic, (aflată lângă craniu pe partea dreaptă); patru perle sticlă înșirate pe un fir subțire de bronz (formau un pandantiv la cercelul aflat lângă temporalul drept). Craniu deformat este intact. Cronologia: sec. VI p.Chr.

Dintre acestea, numai D4 (sec. VI p.Chr.) poate fi identificat cu PFR 06 (S Ia, sector d IV, M5, 13.12.1958). Deși nu știm absolut nimic (cantitativ, topografic etc.) despre mormintele din perioada bizantină (sec. X-XII p.Chr.), ținând cont și de faptul că mormintele de inhumație romane (sec. II-III p.Chr.) au fost descoperite în special în sectorul E (săpat după 1959) din

⁷ Studiul urmărește exclusiv dezvoltarea și modificările suferite de scheletul cranian și astfel s-a considerat că elementele oferite de acesta sunt suficiente pentru determinarea sexului și vârstei, deformarea craniană neafectând dezvoltarea scheletului post-cranian.

⁸ Cea mai mare parte a materialului osteologic se află în custodia Institutului de Antropologie „Fr.I. Rainer”, București.

care nu ne-au parvenit materiale, putem crede că restul deformațiilor (sau marea lor majoritate) aparțin perioadei romano-bizantină (sec. IV-VI p.Chr.)⁹.

Catalogul descoperirilor de cranii deformate

PFR 01 = Poligon, S Id, M2 (Fig. 1)

Cranium și mandibulă. Starea de conservare mediocră. Spart, restaurat, cu multe lipsuri. Astfel, lipsesc partea anterioară a hemifrontalului drept împreună cu zigomaticul corespunzător; unghiul antero-inferior și partea laterală a parietalului drept; partea posterioară a cavității glenoide a temporalului drept; unghiul postero-superior al parietalului stâng împreună cu unghiul superior al occipitalului și marginea lambdoidă a squamei sale; o parte din squama frontală pe centru, anterior bregmei. Restaurat slab, completat cu ceară. Vârsta dificil determinabilă. Exocranium suturile păstrate (coronara stânga, sagitala, parțial lambdoidă stânga) sunt deschise (doar *pars temporalis* a coronarei fiind mai greu vizibilă). Endocranium coronara este obliterată în totalitate dar sagitala (cu un traiect liniar drept) și lambdoida sunt deschise. Uzura dentiției nu este slabă dar s-au păstrat puțini dinți. Pe mandibulă molarul dreapta trei lipsește congenital (nu știm starea mandibularului stâng). Uzura frontalilor (observația privește doar maxilarele) avansată. Grupa jugală maxilară puțin uzată. Pe mandibulă singurul evaluabil este primul molar care are uzură de gradul 4¹⁰.

Posibilă o vârstă din categoria adult I, în porțiunea terminală a intervalului.

Sexul este masculin: glabela și arcadele supraciliare sunt proeminente, marginea supraorbitară e semi-îngroșată, mastoidele sunt mici dar robuste, reliefurile occipitale dezvoltate cu protuberanța occipitală externă expresivă, iar mandibula robustă cu gonioanele reliefate.

Curba sagitală destul de puțin distorsionată, modificările reflectându-se mai ales la sectorul frontal. Astfel, frontalul este semnificativ alungit și are un unghi de curbură ce se abate foarte foarte semnificativ de la normal. Săgeata, însă, nu atinge cota de semnificație (abaterea redusă de - 1,94 sigma), dar valoarea ei absolută se situează spre limita inferioară a șirului de variație normal. De asemenea, poziția curbării (săgeata) este semnificativ deplasată spre bregma. Indicele săgeată-coardă se abate cu - 2,98 sigma de la mediile normale (aici trebuie să se țină cont și de alungirea corzii!). Parietalele sunt normale, dar poziția curbării este foarte semnificativ deplasată spre lambda (!). Occipitalul semnificativ alungit, cu poziția curbării foarte semnificativ deplasată, spre opistion are o curbură ce se încadrează în limitele normale.

În norma laterală, trecerea de la frontal la parietale se face lin fără accidente; nu există eminentă prebregmatică și nici sulcus retro-coronar. Creștetul este oarecum drept iar partea posterioară a parietalelor și occipitalul suprainiac sunt foarte puțin curbate și au un traiect aproape vertical. Rădăcina nasului este marcată iar glabela proeminentă.

Depresiunile bilaterale în treimea mijlocie a frontalului sunt slabe dar angularea pe linia mediană sagitală este evidentă (și datorită suturii metopice!). De asemenea, sunt foarte slabe și concavitățile postero-laterale ale parietalelor.

În norma verticală are formă de elipsoid, cu arcadele zigomatice fenozige, iar în cea occipitală formă de casă. Lungimea și lățimea maximă sunt estimativ mari la limita cu categoria mijlocie. Înălțimile sunt (toate) foarte mari. Indicii cranieni sunt estimativ mesocran

⁹ Petre 1962a, 565-589; Petre 1962b, 213-255; Petre 1964, 59-80; Petre 1987, 5-171 (plus 149 planșe); (B16: 41-42, pl. 78/1113a-b; D4: 78, pl. 143/236 a-e; A80: 78-79, pl. 144/238 a-g). Repertoriul de Anke 1998 (teil 2): 103.

¹⁰ Brothwell 1981, 72.

spre brahicran, hipsicran și acrokran. Fruntea are lățimea minimă foarte mare, marginile paralele și este eurimetopă. Occipitalul este înalt față de lățimea sa.

Masivul facial cu lățimea foarte mare, înălțimea mijlocie spre mică și lungimea mijlocie spre mare este eurien și ortognat. Orbitale (stânga) au înălțimea mijlocie spre mică și lățimea maxilo-frontală foarte mare la limita cu mijlocie. Indicele orbital este chameconch. Distanța inter-orbitală este estimativ foarte mare dar regiunea naso-orbitală nu este aplatizată. Nasul are înălțimea mare la limita cu mijlocie, lățimea mare spre mijlocie și este mesorrhin spre camerrhin. Nazalele au coarda simotică foarte mare, forma 1¹¹ și sunt ușor concave în profil. Marginea inferioară a aperturii piriforme este antropină iar spina nazală este de gradul 3¹². Fosa canină (stânga) are adâncimea mică la limita cu foarte mică. Estimativ, fața nu este aplatizată, profilarea orizontală fiind cel puțin mijlocie spre mare.

Mandibula este robustă cu gonioanele reliefate ușor răsfrânte.

Dintre caracterele epigenetice remarcăm sutura metopică și oasele wormiene (mari) pe sutura lambdoidă stângă (dreapta este absentă).

Deformarea craniană: tip circular erect.

PFR 02 = 23.05.1958, S 13, M 2 (Fig. 2)

Cranium și mandibulă. Starea de conservare foarte bună. În unele porțiuni suprafața osului a fost ușor afectată în mediul de zacere. Exocranium, toate suturile craniene sunt complet deschise. Endocranium, sunt mai dificil observabile datorită integrității piesei. Totuși, se poate aprecia că erau deschise. Uzura dentiției greu evaluabilă datorită patologiei. Astfel, sunt pierduți *intra vitam* cu alveolele complet resorbite molarul 2 de pe maxilar și 1, 2 mandibulari din dreapta (nu avem certitudinea că molarii 3 maxilari au existat sau au fost reduși congenital!). Pe partea stângă a maxilarului din primul molar au mai rămas doar două rădăcini iar molarul secund a fost pierdut dar cu alveola resorbită (complicații infecțioase!). De asemenea, cariile ocluzale au distrus complet coroanele incisivilor din dreapta și incisivului lateral din stânga, premolarului secund stânga pe maxilar precum și incisivului lateral stâng și premolarului secund stânga de pe mandibulă. Cariii în curs de evoluție și de diferite gravități se înregistrează și la premolarul secund dreapta, incisivul central stâng, caninul stâng de pe maxilar, precum și canin și primul premolar stânga de pe mandibulă. În urma situației expuse dinții prezenți au rămas în general fără oponenți. Se poate aprecia, la modul general, că uzura frontalilor era avansată. Numai după aceste elemente, vârsta este dificil de încadrat. Se poate estima totuși că era din categoria adult II la începutul intervalului.

Sexul este categoric feminin: marginea supraorbitală este ascuțită, mastoidele sunt mici și gracile, relieful occipital nul, malarele scunde și fără relief, glabella și arcurile supraciliare sunt vizibile, puțin marcate, iar mandibula gracilă.

Curba sagitală este extraordinar de puternic distorsionată. Frontalul este foarte foarte semnificativ alungit (abatere redusă de 5,68 sigma) și deosebit de puternic aplatizat (unghiul de curbura și indicele săgeată coardă prezintă abateri reduse de peste 8 sigma față de seria normală). În treimea sa mijlocie traiectul este clar concav. Parietalele sunt foarte foarte curbate (unghiul de curbura și indicele săgeată coardă au abateri reduse de 7,5 și 8,5 sigma) și semnificativ scurtate. Occipitalul este foarte foarte semnificativ alungit și aplatizat. Valorile

¹¹ Martin 1928.

¹² Broca 1875, 142-158.

absolute ale săgeților prezintă abateri reduse de - 6,29; 5,03 și - 4,47 față de mediile eșantionului feminin de referință.

În norma laterală frontalul și occipitalul sunt foarte înclinate, traiectele lor fiind oarecum paralele. Eminența prebregmatică și sulcusul retro-coronar sunt slabe (cel din urmă vizibil mai ales pe părțile laterale). Creștetul este curbat și foarte înălțat față de frontal (diferența între înălțimea perpendiculară pe g-i și cea dusă prin bregma este de 29 mm). Partea posterioară a craniului foarte aplatizată. Rădăcina nasului este vizibilă dar slab marcată.

Frontalul este foarte aplatizat și în sens transversal. În treimea mijlocie există depresiuni bilaterale angulate pe linia mediană sagitală. Bosele frontale au fost anulate. Părțile postero-laterale supra-mastoidiene ale parietalelor sunt ușor concave. Concavitățile sunt prelungite și pe occipital.

În norma verticală are formă ovoid-sfenoid cu arcadele zigomatice fenozige, iar în cea posterioară formă de casă-bombă cu lățimea maximă pe bosomele parietale vizibile. Lungimea maximă este foarte mare (opistocraniu pe parietale mult deasupra lambdei); lățimea mijlocie spre mică iar înălțimile sunt foarte mare cea basilo-bregmatică și foarte foarte mari cea porio-bregmatică și cea perpendiculară pe planul g-i. Indicii cranieni sunt dolicocran, hipsicran și akrocran.

Lățimea minimă a frunții este foarte mică spre mijlocie, marginile sunt ușor divergente dar crestele temporale sunt paralele în sectorul frontal. În raport cu parietalele este stenometopă. Occipitalul este deosebit de înalt față de lărgimea sa.

Masivul facial, cu lățimea mare spre mijlocie, înălțimea mijlocie și lungimea mică este mesen, chameprosop și ortognath. Orbitalele au înălțimea mare spre mijlocie, cea din dreapta și mijlocie, cea din stânga. Lățimile sunt foarte mari spre mari la dreapta și foarte mare la limita cu mijlocie stânga (cea maxilo-frontală) și foarte mari la limita cu mare și respectiv spre categoria mare (cea dacrială). Indicii orbitari sunt mesoconci. Distanța inter-orbitară este mijlocie spre mare iar forma orbitelor este cvadrangulată cu colțurile rotunjite. Nasul are înălțimea și lățimea mijlocie spre categoria mică iar indicele nazal este mesorrhin. Coarda simotică este mică, forma nazalelor este 2¹³. În profil sunt ușor concave și au carena accentuată. Marginea inferioară a aperturii piriforme este antropină iar spina nazală este de gradul 3¹⁴. Adâncimea fosei canine este mijlocie spre mică. Profilarea orizontală a feței este importantă. Unghiul naso-malar este mic spre foarte mic iar cel zigo-maxilar mijlociu spre mare. Tuberculul marginal al zigomaticului este slab dezvoltat iar cel zigomaxilar absent. Mandibula are lățimea bicondiliană mijlocie la limita cu mare, lungimea directă foarte foarte mică și este dolicoostenomandibulară. Simfiza are înălțimea mică, este triunghiulară și puțin proeminentă. Gonioanele sunt drepte.

Dintre caracterele epigenetice remarcăm osciculul din fontanela antero-laterală (epipteric fals) (bilateral).

Deformarea craniană: tip circular oblic, de mare intensitate.

PFR 03 = 05.12.1958, S VIa, sector IV, M 3 (Fig. 3)

Craniu și mandibulă. Starea de conservare bună dar în unele porțiuni suprafața osului puternic atacată și corodată de agenții din mediul de zacere. Întregi dar cu mulți dinți pierduți la excavare (în special frontalii). Sutura craniene sunt deschise exocranian. Endocranian, sunt

¹³ Martin 1928.

¹⁴ Broca 1875, 142-158.

dificil observabile din cauza integrității piesei dar se poate aprecia că erau deschise. Pentru uzura dentiției nu putem folosi decât primul molar, ceilalți fiind lipsiți deja de oponenți datorită pierderii *intra vitam* a molarului secund dreapta și stânga, molarului trei stânga și distrugerea coroanei aproape în totalitate prin cariere la cel din dreapta de pe maxilar. De asemenea, frontalii sunt pierduți postum. Astfel, primul molar prezintă o uzură mijlocie de gradul 3 sau 3+¹⁵. Mai precizăm și că sincondroza sfeno-occipitală este sudată fără urme. Numai după aceste elemente am putea aprecia o vârstă din categoria adult I (în porțiunea terminală a intervalului sau poate la începutul intervalului categoriei următoare).

Sexul este fără îndoială feminin: reliefurile frontale și occipitale sunt nule, mastoidele foarte mici și gracile, marginea supraorbitară foarte ascuțită, iar mandibula gracilă.

Curba sagitală distorsionată mai ales în sectorul frontal și cel occipital. Frontalul este puternic aplatizat, unghiul de curbură și indicele săgeată-coardă prezentând abateri reduse de peste 5 sigma față de seria normală de referință. Parietalele sunt normale dar coarda este ușor scurtată valoarea ei absolută încadrându-se spre limita inferioară a șirului de variație normal. Occipitalul puternic aplatizat, unghiul de curbură și indicele săgeată-coardă prezentând abateri reduse de peste 5 și respectiv peste 6 sigma față de mediile seriei normale. Valorile absolute ale săgeților frontală și occipitală au, de asemenea, abateri reduse – 3,69 și respectiv – 4,28 față de seria normală. De specificat și că pozițiile curburilor maxime se înscriu între valorile normale.

În norma laterală nu prezintă eminență prebregmatică (sau oricum ea este foarte ștearsă), și nici sulcus retro-coronar pe linia sagitală. Acesta este totuși vizibil pe părțile laterale. Rădăcina nasului este foarte ștearsă, aproape anulată.

Depresiunile bilaterale ale squamei frontale în treimea sa mijlocie sunt foarte slabe. Se observă destul de bine concavitățile părților postero-laterale supra-mastoidiene ale parietalelor. Bosele frontale sunt anulate.

În norma verticală are formă ovoid-sfenoid cu arcadele zigomatice fenozige, iar în cea posterioară are forma de casă cu lățimea maximă pe sutura squamoasă. Lungimea maximă precum și lățimea se încadrează în categoria mică. Înălțimile sunt mari: cea basilo-bregmatică, mare; spre foarte mare cea porio-bregmatică; și foarte mare cea perpendiculară pe planul glabelo-iniac. Indicii cranieni sunt mesocran spre brahicran, hipsicran și akrocran. Fruntea are lățimea minimă mijlocie și este eurimetopă cu marginile aproape paralele. Occipitalul este destul de îngust față de înălțimea sa.

Masivul facial are lățimea mijlocie, înălțimea foarte mică spre mică și lungimea mică. Indicii faciali sunt eurien și chameprosop. Este ortognat din toate punctele de vedere. De asemenea înclinarea nazalelor în raport cu profilul vertical al feței este mijlocie la limita cu mare. Orbitalele au înălțimea mică spre foarte mică și lățimile maxilo-frontale și dacriale mijlocii spre mici (excepție doar dacriala stânga care este mijlocie). Forma rectangulară. Indicii orbitari sunt mezoconci (cel maxilo-frontal) și chameconci spre mezoconci (cel dacrial). Distanța inter-orbitară este mare spre foarte mare. Nasul are înălțimea foarte mică la limita cu mică și lățimea mică spre mijlocie. Indicele nazal este chamerin; nazalele au probabil forma 4¹⁶, coarda simotică mare spre foarte mare, sunt concav accentuat în profil și au carena puțin accentuată. Marginea inferioară a aperturii piriforme este antropină iar spina nazală are probabil gradul 2¹⁷.

¹⁵ Brothwell 1981, 72.

¹⁶ Martin 1928.

¹⁷ Broca 1875, 142-158.

Fosa canină are adâncimea mijlocie. Profilarea orizontală a feței este accentuată, unghiul zigomaxilar și estimat și cel naso-malar fiind mici.

Mandibula are lățimea bicondiliană mijlocie, lungimea directă mare spre mijlocie și înălțimea simfizară mică spre foarte mică. Gonioanele sunt răsfrânte.

Dintre caracterele epigenetice remarcăm *sutura infraorbitalis* (bilateral), un os wormian mijlociu pe lambdoida dreaptă și oscicule în fontanela antero-laterală (bilateral, epiterice parțiale).

Tipul antropologic: europoid.

Deformarea craniană: tip circular erect.

PFR 04 = 11.12.1958, S Ia, M 4 (Fig. 4)

Cranium și mandibulă. Starea de conservare foarte bună. Întregi dar cu mulți dinți pierduți postum. Suturile coronare complet deschise exo- și endocranian. Sincondroza sfeno-occipitală închisă. Uzura primilor molari este de grad 3¹⁸. Vârsta adult I; fără alte precizări. Sexul categoric feminin: reliefurile occipitale și frontale nule, mastoidele foarte mici și gracile, marginea supraorbitară ascuțită iar mandibula gracilă.

Curba sagitală, ca și în cazul precedent, distorsionată doar în sectorul frontal și occipital. Frontalul foarte puternic aplatizat. Unghiul de curbură și indicele săgeată coardă prezintă abateri reduse de peste 5 sigma față de mediile seriei de referință normale. Parietalele au profil normal dar valoarea absolută a unghiului de curbură se încadrează aproape de limita inferioară (!) a seriei de referință, ceea ce arată că sunt destul de aplatizate (!). Occipitalul este foarte puternic aplatizat (unghiul de curbură și indicele săgeată-coardă prezintă abateri reduse de peste 5 sigma) dar și foarte foarte semnificativ alungit (abaterea redusă de peste 3 sigma). De specificat că datorită existenței unui os inca (parțial și median), lambda a fost stabilită la intersecția prelungirilor traiectelor celor două lambdoide, ceea ce evident scurtează coarda occipitală și o alungește pe cea parietală cu 7,98 și respectiv 8,83 mm. Valorile absolute ale săgeților frontală și occipitală prezintă abateri reduse de peste 4 și respectiv 3 sigma față de mediile normale. Pozițiile curburilor maxime (săgeților) se înscriu în limitele normale.

În norma laterală eminența pre-bregmatică și sulcusul retro-coronar sunt foarte slabe. Creștetul este doar foarte ușor curb iar partea posterioară a craniului este aplatizată și aproape verticală. Bosele frontale sunt foarte slabe iar rădăcina nasului aproape nulă. Depresiunile bilaterale din treimea mijlocie a squamei frontale sunt greu vizibile dar concavitățile părților postero-laterale supra-mastoidiene ale parietalelor sunt evidente și se prelungesc și pe occipital.

În norma verticală este ovoid spre sfenoid cu arcadele zigomatice fenozige iar în cea posterioară are formă de casă-bombă cu lățimea maximă pe bosomele parietale evidente. Lungimea maximă este mică spre mijlocie (cu opistocraniul situat sub lambda); lățimea mijlocie la limita cu mică iar înălțimile sunt din categoria foarte mare la și respectiv spre limita cu categoria mare. Indicii cranieni sunt mesocran spre brahocran, hipsicran și akrocran. Fruntea are lățimea minimă mijlocie și este eurimetopă cu marginile aproape paralele. Occipitalul este foarte înalt față de lățimea sa.

Masivul facial are lățimea mijlocie spre mare, înălțimea mijlocie și lungimea mijlocie spre mare. Indicii faciali sunt mesen și chameprosop. Este ortognat din toate punctele de vedere iar nazalele sunt estimate slab înclinate față de profilul vertical. Orbitalele de formă

¹⁸ Brothwell 1981, 72.

cvadrangulă au înălțimea mică spre mijlocie. Lățimile sunt foarte mare la limita cu mare (dreapta) și mare la limita cu foarte mare (stânga) cea maxilo-frontală și mijlocie la limita cu mare (ambele) cea dacrială. Indicii orbitari sunt mesoconci. Lățimea inter-orbitară este foarte mare. Nasul are înălțimea și lățimea din categoria mică spre limita cu categoria mijlocie și respectiv spre cea foarte mică. Nazalele au forma 4¹⁹, coarda simotică mare spre foarte mare și carena puțin pronunțată. Marginea inferioară a aperturii piriforme este antropină pe partea dreaptă și are o ușoară fosă pre-nazală la stânga, spina nazală fiind de gradul 2²⁰. Maxilarele au lățimea mare spre mijlocie iar palatul este de lungime mijlocie spre mare, lățimea mare, brahistafilin și ortostafilin. Fosa canină are adâncime mare spre mijlocie. Profilarea orizontală a feței este accentuată unghiul naso-malar și zigo-maxilar încadrându-se în categoria mică (ultimul spre foarte mică).

Mandibula are lățimea bicondiliană mare, lungimea directă mijlocie și înălțimea simfizară mijlocie spre mică. Gonioanele sunt drepte.

Tipul antropologic: europoid.

Dintre caracterele epigenetice remarcăm osul inca (parțial și median).

Deformarea craniană: tip circular erect (asemănător cu PFR 03).

PFR 05 = 02.09.1958, S IIb, Poligon, M 4 (Fig. 5)

Craniu și mandibulă. Starea de conservare slabă. Partea superioară a frontalului și cea anterioară a parietalului au fost puternic atacate și corodate (în unele locuri a rămas doar tabla internă) de agenții din mediul de zacere. Lipsuri se înregistrează pentru unghiul superior al hemifrontalului drept, unghiul antero-superior al parietalului drept, o parte din marginile sagitale ale ambelor parietale. Pentru o bună porțiune din parietalul stâng (unghiul antero-superior) s-a păstrat doar tabla internă. În acest sector, curba sagitală a fost reconstituită grafic. Occipitalul spart a fost restaurat. Lipsesc unghiul superior și cele asterice, precum și bazi-occipitalul cu condilii occipitali (adică tot foramenul magnum). Opistionul s-a păstrat dar bazionul lipsește. Restaurarea făcută înaintea noastră este de slabă calitate, cu mult material adeziv și greșeli. Unele corectări au fost dificile. De asemenea, zigomaticul drept a fost împins în strat, într-o poziție ușor mai spre temporal decât în realitate. Suturile craniene sunt foarte degradate și destul de greu evaluabile din cauza adezivului în exces. Exocranian, porțiunile păstrate sunt deschise și doar *pars temporalis* a coronarei stângi este mai greu vizibilă. Endocranian, coronara stângă este deschisă doar în *pars bregmatica* iar în rest obliterated. Lambdoida dreaptă este deschisă. În rest, sunt dificil evaluabile. Uzura dentiției, de asemenea dificil evaluabilă. Frontalii au fost pierduți postum; molarii trei reduși congenital pe mandibulă, iar pe maxilar (după alveole) sunt atipici. Primii molari (mandibular și maxilar drept) au uzură de gr. 3+ și 3; de asemenea, molarii 2 mandibulari au uzură incipientă gradul 3²¹.

Vârsta poate fi din categoria adult (fără alte observații și comentarii).

Sexul categoric feminin: reliefurile frontale și occipitale sunt nule, marginea supraorbitară foarte ascuțită, mastoidele mici și gracile, malarele joase și fără reliefuli, iar mandibula gracilă.

¹⁹ Martin 1928.

²⁰ Broca 1875, 142-158.

²¹ Brothwell 1981, 72.

Curba sagitală puternic distorsionată. Frontalul, foarte semnificativ alungit, este deosebit de puternic aplatizat și cu traiect concav în treimea mijlocie. Unghiul de curbură și indicele săgeată coardă prezintă abateri reduse de peste 6 și respectiv 7,5 sigma față de seria de referință. Poziția curburii maxime deosebit de puternic deplasată spre nasion (abaterea redusă este - 6,84 sigma). Parietalele puternic curbate, cu unghiul de curbură și indicele săgeată-coardă prezentând abateri reduse de peste 6 sigma. Occipitalul, de asemenea, foarte puternic aplatizat (abateri reduse de peste 5 și aproape 5 sigma). Valorile absolute ale săgeților prezintă și ele abateri reduse de peste 4 sigma pentru frontal și parietal și peste 3,5 pentru occipital. În treimea sa mijlocie frontalul prezintă ușoare depresiuni bilaterale angulate pe linia mediană. Besele frontale anulate. În partea postero-laterală supra-mastoidiană se observă concavitățile caracteristice.

În norma laterală eminența pre-bregmatică și sulcusul retro-coronar sunt slabe. Creștetul este curbat iar parietalele supraînălțate față de frontal (diferența între înălțimea perpendiculară pe g-i și cea dusă din lambda este de 20 mm) și cu săgeata parietală foarte semnificativ deplasată spre lambda. Frontalul este foarte înclinat; de asemenea și occipitalul. Rădăcina nasului este foarte slabă.

În norma verticală are formă de ovoid-sfenoid cu arcadele zigomatice fenozige iar în cea posterioară are formă de casă cu lățimea maximă pe sutura squamoasă. Lungimea maximă este mijlocie (cu opistocraniul deasupra lambdei), lățimea mijlocie, înălțimea porio-bregmatică foarte mare iar cea perpendiculară pe planul glabelo-iniac foarte foarte mare. Indicii cranieni sunt mesocran spre brahocran, hipsicran și metriocran spre akrocran. Fruntea cu lățimea minimă din categoria mică spre foarte mică este stenometopă cu marginile doar ușor divergente. Crestele temporale sunt aproape paralele în sectorul frontal. Occipitalul este foarte înalt față de lățimea sa.

Masivul facial are lățimea mijlocie spre mare și înălțimea mijlocie. Indicii faciali sunt mesen și chameprosop. După înclinarea profilului vertical față de orizontală este mezognat. Nazalele au înclinare mică (la limita cu mijlocie) față de profilul vertical. Orbitalele de formă circulară au înălțimea mare spre mijlocie (stânga), lățimea mare spre mijlocie (dreapta) și mijlocie spre mare (stânga). Indicele orbital maxilo-frontal este hipsiconch. Distanța inter-orbitară este estimată la foarte mare. Nasul are înălțimea mijlocie spre mică, lățimea mijlocie spre mare, și este chamerrhin. Nazalele au coarda simotică foarte mare și forma 1²². Sunt aplatizate, carena nazală foarte slabă, în profil ușor concave. Marginea inferioară a aperturii piriforme este antropină. Maxilarele au lățimea mică spre mijlocie iar palatul mijlociu de lat este brahistafilin și chamestafilin. Fosa canină are adâncime mijlocie spre mică. Profilarea orizontală a feței este slabă. Unghiul naso-malar are valoarea din categoria foarte mare spre mare iar cel zigo-maxilar din categoria mare. Tuberculul maxilar al zigomaticului este absent iar cel zigo-maxilar slab dezvoltat și în poziție suturală.

Mandibula are lățimea bicondiliană mijlocie, lungimea directă mijlocie și înălțimea simfizară foarte mică spre mică. Gonioanele sunt drepte.

Dintre caracterele epigenetice remarcăm sutura metopică, un os wormian mare pe coronară (dreapta) și torusul palatin (slab dezvoltat).

Deformarea craniană: tip circular oblic de mare intensitate.

²² Martin 1928.

PFR 06 = 13.12.1958, S Ia, Sector IV, M 5 (Fig. 6)

Craniu și mandibulă. Starea de conservare bună dar partea dreaptă (frontal și parietal) atacată și corodată de agenții din sol. De asemenea, parietalul drept a fost spart de presiunea din strat, o porțiune (în apropierea marginii coronare) fiind ușor înfundată spre interior, iar o alta din regiunea bosei parietale lipsind (completată cu ceară). După aceste distrugerii ale parietalului (în descrierea arheologică = „temporalul drept”) și forma craniului a fost identificat cu D 4 din pl. 143 fig. 236a²³. Din față lipsește apofiza ascendentă a maxilarului drept (cu marginea laterală a aperturii piriforme și cea inferioară și mediană a orbitei). Lipsesc și nazalele iar în regiunea frontalilor se înregistrează distrugerii ale marginilor bucale ale alveolelor atât pe maxilar cât și pe mandibulă.

Suturile craniene sunt deschise exo- și endocranian. Uzura dentiției este slabă. Primii molari au doar mici insule de dentină iar molarii secundari au doar emailul cuspidilor rotunjit. Molarii trei sunt intacti și prezenți doar pe mandibulă, pe maxilar sunt reduși congenital. Sincondroza sfeno-occipitală sudată fără urme. Vârsta poate fi din categoria adult I (mai degrabă în porțiunea sa terminală!).

Sexul este fără îndoială feminin: reliefulle frontale și occipitale sunt nule, marginea supraorbitară ascuțită, mastoidele mici și gracile, mandibula gracilă. Este de subliniat prezența pe mastoide și pe ramul vertical stâng a unor impregnări cu oxizi verzi (alocuri negricioși) de la piesele de inventar (cercei).

Curba sagitală deosebit de puternic distorsionată. Frontalul foarte foarte semnificativ alungit (abaterea redusă de peste 4 sigma față de seria de referință), este extraordinar de aplatizat cu traiect concav în treimea sa mijlocie, dar cu poziția curbării maxime normală. Parietalele foarte puternic curbate iar occipitalul semnificativ alungit este extraordinar de aplatizat și cu poziția curbării maxime semnificativ deplasată spre opoziție. Unghiurile de curbură și indicii săgeată-coardă prezintă abateri reduse de peste 7 sigma pentru frontal și occipital și peste 6 pentru parietal. De asemenea, valorile absolute ale săgeților se abat la peste 5 sigma pentru frontal și occipital și peste 4 pentru parietal.

În norma laterală eminența pre-bregmatică și sulcusul retro-coronar sunt slabe, creștetul este curbat cu parietalele supraînălțate față de frontal (diferența între înălțimea perpendiculară pe g-i și cea dusă pe bregma este de 17 mm). Partea posterioară a craniului aplatizată „in toto”. Frontalul este foarte înclinat; de asemenea și occipitalul. Traiectele lor sunt aproape paralele. Depresiunile bilaterale ale frontalului sunt slabe dar cele postero-laterale supra-mastoidiene (concașurile) sunt bine vizibile și sunt prelungite și pe occipital. Unghiurile postero-superioare ale parietalelor sunt ușor concave iar unghiul superior și marginile lambdoidale ale occipitalului sunt ușor bombate. Eminența post-lambdatică este slabă dar vizibilă.

În norma superioară este ovoid-sfenoid cu arcadele zigomatice fenozige, iar în cea posterioară are formă de casă cu lățimea maximă pe sutura squamoasă. Lungimea maximă este mijlocie spre mare (cu opistocraniul mult deasupra lambdei), lățimea este foarte mică spre mijlocie iar înălțimile sunt foarte mare cea basilobregmatică și foarte foarte mari cele porio-bregmatică și perpendiculară pe planul glabelo-iniac. Indicii cranieni sunt dolico-cran, hipsicran și akro-cran. Fruntea are lățimea minimă foarte mică și este stenometopă cu marginile divergente. Occipitalul este foarte înalt față de lățimea sa.

²³ Petre 1987, 78.

Masivul facial este de lățime mijlocie, înălțime mică la limita cu mijlocie și lungimea mică. Indicii faciali sunt mesen spre eurien și chameprosop. Profilul vertical este mesognat spre ortognat (după înclinarea față de orizontală) și ortognat după unghiul din prostion al triunghiului facial și indicele gnathic. Orbitale de formă circulară au înălțimea mare (stânga) și lățimile (maxilo-frontală și dacrială) mijlocii spre mici (stânga). Indicii orbitari sunt hipsiconci. Estimat distanța inter-orbitară este obișnuită iar regiunea respectivă neaplatizată. Nasul are înălțimea mijlocie la limita cu mare, lățimea foarte mică spre mică și este leptorrhin. Marginea inferioară a aperturii piriforme este antropină. Maxilarele au lățimea mijlocie spre mică iar palatul mijlocie spre mare. Indicii palatului sunt brahistafilin și chamestafilin. Fosa canină are adâncimea mică spre foarte mică. Profilarea orizontală este estimat mijlocie. Tuberculul marginal al zigomaticului este absent iar cel zigo-maxilar mijlociu dezvoltat și în poziție suturală.

Mandibula este de lățime bicondiliană mijlocie la limita cu mică, lungime directă mijlocie și înălțime simfizară foarte mică spre mică. Gonioanele sunt foarte ușor răsfrânte.

Dintre caracterele epigenetice remarcăm un os epipteric adevărat (stânga).

Deformarea artificială: tip circular oblic de mare intensitate (foarte asemănătoare cu PFR 05).

PFR 07 = 19.08.1958, S XVb, M 5 (Fig. 7)

Cranium și mandibulă. Starea de conservare bună. Treimea mijlocie a frontalului și partea anterioară a parietalelor prezintă tabla externă puternic atacată și corodată de agenții din sol. De asemenea, în câteva mici porțiuni pe frontal și bosa parietală dreaptă corozivitatea a străpuns tabla externă, diploia și chiar tabla internă. O distrugere intensă dar care pe alocuri păstrează tabla internă, se înregistrează pe partea dreaptă la marginea coronară a parietalului și frontalului precum și la aripa mare a sfenoidului. Sunt de subliniat ușoare dar extinse impregnări cu oxizi metalici (gri-cenușii-negricioși) pe zigomatice, arcadele zigomatice, temporal, partea stângă a mandibulei, datorate unor piese de inventar (argint?).

Exocranium, suturile sunt deschise cu excepția *pars temporalis* a coronarei stângi. Endocranium, sunt dificil evaluabile datorită integrității piesei. Totuși coronarele sunt închise ca și mare parte din sagitală (din care se mai observă mici porțiuni în sectoarele obelic și postic).

Uzura dentiției dificil evaluabilă și ea. Frontalii sunt pierduți postum iar primul premolar maxilar drept, incisivul secund maxilar stâng și primul molar mandibular dreapta sunt pierduți *intra vitam* cu alveolele resorbite. Molarul 3 mandibular dreapta este redus congenital (neverificat!). Cariii importante la colet prezintă primul molar mandibular stânga și molarul secund maxilar dreapta. De asemenea, alveolele molarului 3 maxilar dreapta relevă un abces important cu fistulare bucală (nu cunoaștem starea dintelui dar mai degrabă era deja pierdut). Uzura este la primii molari de gradul 3+ și 4 iar la cei secunzi de gradul 3 și 3+. Vârsta poate fi din intervalul adult I/II. Sexul dificil determinabil numai după craniu. Reliefurile frontale sunt abia vizibile. Protuberanța occipitală este un mic cioc îndreptat spre opistocranium. Marginea supraorbitară este ascuțită iar mastoidele sunt mici și mijlociu de gracile. Mandibula gracilă. Sexul feminin pentru care am optat este cel mai probabil.

Curba sagitală distorsionată. Frontalul semnificativ alungit este foarte aplatizat. Unghiul de curbura și indicele săgeată-coardă prezintă abateri reduse de 3,99 și respectiv - 4,36 sigma față de seria feminină de referință. Parietalele sunt mai puțin curbate unghiul de curbura și indicele săgeată-coardă abătându-se doar semnificativ (- 2,43 și respectiv 2,49 sigma), iar

occipitalul este normal curbat. Totuși, se precizează că valoarea absolută a indicelui săgeată-coardă al occipitalului se încadrează spre limita inferioară a șirului de variație normal. De asemenea, poziția curbării sale maxime este semnificativ deplasată spre opistion.

În norma laterală eminența pre-bregmatică și sulcusul retro-coronar lipsesc, creștetul este drept iar partea posterioară a craniului doar foarte ușor curbată suprainiac. Sectorul posterior al parietalelor este aplatizat și are traiect aproape vertical. Depresiunile bilaterale ale frontalului sunt nule, bosele frontale sunt abia vizibile iar concavitățile părților supra-mastoidiene lipsesc. Rădăcina nasului este vizibilă dar glabela puțin proeminentă o face slab marcată.

În norma verticală craniul este sfenoid cu arcadele zigomatice fenozige iar în cea posterioară are formă de casă bombă. Lungimea maximă este mare (cu opistocraniul sub lambda), lățimea foarte mare la limita cu mare iar înălțimile mare spre limita cu mijlocie cea basilo-bregmatică, foarte mare spre limita cu mare cea porio-bregmatică și foarte mare cea cea perpendiculară pe planul glabelo-iniac. Indicii cranieni sunt brahican, ortocran și tapeinocran cel basilobregmatic și hipsicran și metriocran cel porio-bregmatic. Fruntea are lățimea minimă din categoria mică la limita cu mijlocie, marginile divergente, și este stenometopă. Occipitalul este mijlociu de înalt față de lățimea sa.

Masivul facial este de lățime mare la limita cu foarte mare, înălțime mijlocie spre mare, lungime mijlocie la limita cu mică. Indicii faciali sunt mesen și chameprosop. Este ortognat din toate punctele de vedere. Orbitale au înălțimea mijlocie spre mică, lățimea maxilo-frontală foarte mare spre mare și cea dacrială mijlocie spre mare. Sunt de formă rectangulară, cu indicii orbitari mesoconci. Lățimea inter-orbitară este foarte mare spre mare. Nasul are înălțimea mijlocie spre mică și lățimea mică spre mijlocie. Este mesorrhin spre leptorrhin. Nazalele au forma 1²⁴, coarda simotică mijlocie spre mică și profil concav. Regiunea naso-orbitară nu este aplatizată iar carena nazalelor este evidentă. Marginea inferioară a aperturii piriforme are ușoare fose pre-nazale. Palatul are lățimea mijlocie spre mare și este brahistafilin și ortostafilin. Fosa canină (dreapta) are adâncimea foarte mică spre mică. Profilarea orizontală a feței este accentuată, unghiul naso-malar și cel zigo-maxilar încadrându-se în categoria mică. Tuberculul marginal al zigomaticului este mijlociu iar cel zigo-maxilar absent.

Mandibula are lățimea bicondiliană mare, lungimea directă mijlocie și înălțimea simfizară mică spre mijlocie. Gonioanele sunt drepte.

Dintre caracterele epigenetice remarcăm oase wormiene pe coronara stânga (la dreapta absentă observația), lambdoidă (unilateral dreapta) și în fontanela mastoidiană (unilateral stânga).

Tipul antropologic este europoid.

Deformarea craniană: tip circular erect, realizată prin bandaje fronto-occipitale suprainiace.

PFR 08 = S VIIa, sector 1, M 12 (Fig. 8)

Calotă craniană și mandibulă. Starea de conservare mediocră. Suprafața osului atacată și corodată din mediul de zacere. Lipsă bazi-occipitalul și bazi-sfenoidul aripile mari ale sfenoidelor și condilul mandibular stânga Coronarele și lambdoidele sunt deschise exocranial (pentru *pars temporalis* a coronarelor lipsă observația). Sagitala prezintă unele ștergeri și

²⁴ Martin 1928.

întreruperi în *pars bregmatica* și *postica*. Endocranian, la fel sunt închise *pars bregmatica* și *postica* ale sagitalei. Uzura dentiției dificil evaluabilă. În primul rând, este prezentă doar mandibula și deci nu putem ști situația oponentilor iar în al doilea rând dentiția frontală este pierdută postum iar premolarul și molarul secund din dr. sunt pierduți *intra vitam* și alveolele complet resorbite. Astfel, molarii au o uzură de 3+ și 4²⁵. Chiar și molarii 3 au grad 4 (destul de avansat). Vârsta este dificil determinabilă. Încadrarea largă în categoriile adult II-matur este o soluție neutrală.

Sexul poate fi estimat ca feminin dar glabela și arcurile supraciliare sunt vizibile, fără a fi marcate, protuberanța occipitală externă de asemenea puțin marcată, mastoidele mici și gracile iar marginea supraorbitară neutră. Optăm totuși pentru sexul feminin.

Curba sagitală este distorsionată numai în sectorul frontal. Astfel, frontalul este aplatizat și prezintă unghiul de curbură și indicele săgeată-coardă ce au abateri reduse de peste 3,5 sigma față de seria de referință. Valoarea absolută a săgeții se abate doar semnificativ de la medie și se încadrează sub limita inferioară a șirului normal de variație indiferent de sex. Parietalele și occipitalul sunt normale dar putem observa că, deși valorile absolute ale unghiurilor de curbură și indicelui săgeată-coardă ale parietalelor nu ating pragul de semnificație, se încadrează sub și respectiv spre limitele inferioară și superioară ale șirului de variație normal feminin și, de asemenea, spre limita inferioară și respectiv spre limita superioară ale șirului de variație normal masculin.

În norma laterală nu prezintă eminență pre-bregmatică și nici sulcus retro-coronar; creștetul este plat iar partea posterioară a craniului doar foarte ușor curbă în sectorul suprainiac. Sunt foarte slabe și aproape neobservabile depresiunile bilaterale ale treimii mijlocii a frontalului și concavitățile porțiunilor posterioare supra-mastoidiene ale parietalelor.

În norma verticală este ovoid-sfenoid iar în cea posterioară are formă de casă cu lățimea maximă la nivelul suturii squamoase. Lungimea maximă este mică la limita cu mijlocie, lățimea mică spre limita cu mijlocie, înălțimea porio-bregmatică mijlocie spre mică (!) iar cea perpendiculară pe planul glabelo-iniac foarte mare la limita cu mare. Indicii cranieni sunt mesocran, hipsicran și metriocran. Fruntea are marginile divergente. Occipitalul este îngust față de înălțimea sa. Mandibula are lățimea bicondiliană foarte mare și lungimea directă foarte mare spre mare. Gonioanele sunt răsfrânte.

Dintre caracterele epigenetice remarcăm un os wormian în fontanela posterioară lambdatică.

Deformarea artificială: tip circular erect de slabă intensitate.

PFR 09 = S IIIc, Poligon, M 2 (Fig. 9)

Craniu și mandibulă. Starea de conservare foarte bună. Întregi dar cu mulți dinți pierduți postum. Exocranian, din sutura coronară sunt deschise *pars complicata* și parțial *pars bregmatica* (greu vizibilă), *pars temporalis* fiind complet ștersă. Sagitala este obliterate, cu excepția a unor mici porțiuni care, de altfel, sunt foarte greu vizibile. Din lambdaide sunt închise și complet șterse *pars lambdaoidea* din dreapta (în întregime) și o parte din cea stângă. Endocranian, sunt dificil accesibile datorită integrității piesei. Totuși, sunt închise. Se mai pot observa mici fragmente din sagitală, probabil din *pars obelica*. Dentiția se află în stadiu avansat de uzură și involuție senilă. Pe maxilar sunt pierduți *intra vitam* cu alveolele resorbite

²⁵ Brothwell 1981, 72.

toți incisivii și molarul secund din dreapta. Grave probleme infecțioase se observă și la alveola primului molar din dreapta care era pierdut (sau pe cale de) *intra vitam*. Pe mandibulă sunt pierduți *intra vitam* primul molar dreapta și toți dinții jugali din stânga de la premolarul secund la molarul trei. Alveolele sunt resorbite complet. Uzura la dinții prezenți este foarte avansată. Astfel, caninii mandibulari mai au doar mici porțiuni din coroană și arată depuneri dentină secundară în canalul pulpar. La fel și premolarii maxilari din dreapta. Uzură avansată (cu direcție atipică) prezintă și singurul molar trei prezent (mandibular dreapta). După elementele expuse, putem opta pentru o vârstă din intervalul matur II - senil. Sexul este fără îndoială masculin. Glabella este proeminentă iar arcurile supraciliare dezvoltate; reliefurile occipitale dezvoltate cu protuberanța occipitală marcată. Mastoidele sunt robuste și creasta supra-mastoidiană dezvoltată.

Curba sagitală distorsionată numai în sectorul frontal. În mod deosebit, frontalul foarte înclinat și aplatizat este mai scurt și nu alungit (abaterea redusă de - 1,88 iar valoarea absolută a corzii situată la limita inferioară a șirului de variație normal). Unghiul de curbură și indicele săgeată-coardă prezintă abateri reduse foarte semnificative. Poziția curbării maxime a frontalului este foarte semnificativ deplasată spre bregma. Parietalele sunt semnificativ scurtate și au poziția curbării maxime semnificativ deplasată spre lambda. Unghiul de curbură și indicele săgeată coardă se încadrează însă în valorile normale arătând că nu au suferit o curbură suplimentară. De asemenea, occipitalul prezintă o curbură normală.

În norma laterală nu se observă eminență prebregmatică și nici sulcus retro-coronar. Creștetul este plat iar partea posterioară a craniului doar foarte ușor curbă suprainsiac și cu traiect aproape vertical. Glabella este proeminentă și rădăcina nasului clară și bine marcată.

În norma verticală este ovoid-sfenoid cu arcadele zigomatice fenozige iar în cea posterioară are formă de casă cu lățimea maximă în vecinătatea suturii squamoase. Lungimea maximă este mijlocie, lățimea foarte mică iar înălțimile mică spre mijlocie (!) cea basilo-bregmatică foarte mică cea porio-bregmatică și doar mijlocie la limita cu mică cea perpendiculară pe planul glabelo-inciatic. Fruntea are lățimea minimă foarte mică la limita cu mică și este metriometopă cu marginile doar ușor divergente. Occipitalul este mijlociu de înalt față de lățimea sa.

Masivul facial este de lățime mijlocie. Lungimea și înălțimea sa nu sunt dimensionabile datorită involuției senile a arcadei maxilare în regiunea frontalilor. Orbitalele au formă rectangulară și înălțimea mică (stânga spre foarte mică). Lățimea maxilo-frontală este mijlocie spre mică la dreapta și mică la limita cu mijlocie la stânga. Indicele orbital este mesoconch. Nasul, cu înălțimea mică spre mijlocie și lățimea mijlocie spre mică, este chamerrhin spre mesorrhin. Nazalele au forma 1²⁶, coarda simotică mijlocie spre mare și sunt concave în profil. Marginea inferioară a aperturii piriforme este antropină iar spina nazală este de gradul 4²⁷. Fosa canină are adâncimea mijlocie spre mică. Fața este profilată orizontal, unghiul naso-malar este mic spre mijlociu, iar cel zigo-maxilar mic la limita cu mijlociu. Tuberculul marginal al zigomaticului este slab dezvoltat iar cel zigo-maxilar de asemenea slab dezvoltat și în poziție suturală la stânga și absent la dreptul.

Mandibula cu lățimea bicondiliană și lungimea directă mijlocii spre mari are simfiza proeminent triunghiulară și gonioanele foarte răsfrânte.

²⁶ Martin 1928.

²⁷ Broca 1875, 142-158.

Patologie: două fracturi prin înfundare în urma unor lovituri cu obiecte contondente; una pe arcul supraciliar stâng și alta mai slabă pe squama frontală (la jumătatea ei) lateral dreapta de sutura metopică. Vindecate fără complicații.

Tipul antropologic este europoid.

Dintre caracterele epigenetice remarcăm: sutura metopică.

Deformare craniană: tip circular (?) erect, sau poate fi rezultatul unor manevre manuale.

PFR 10 = 11.08.1958, S IXB, M 4 (Fig. 8)

Calotă craniană și mandibulă. Starea de conservare foarte slabă. Spart în sol și cu multe distrugerii datorate agresiunii mediului de zacere. Restaurat mulțumitor dar cu multe lipsuri. Astfel, lipsește complet baza. Curba sagitală nu este completă deoarece este distrusă și partea terminală a squamei occipitale. De asemenea, lipsesc partea laterală stg. anterioară a frontalului cu marginea supraorbitară, ambele sfenoide etc. Este distrusă marginea coronară a parietalului stânga și partea corespondentă din frontal; unghiurile antero-superioare ale ambelor parietale; o porțiune din centrul squamei parietale stângi; o parte din marginea lambdoidă stânga a parietalului și occipitalului. Suprafața oaselor este în mare parte corodată din sol. În câteva locuri a fost atacată diploia precum și tabla internă. De asemenea, marginile lipsurilor enumerate sunt foarte corodate din sol. Din mandibulă s-a păstrat doar corpul și o parte din ramul vertical stâng. Ca și calota prezintă și ea coroziunile din sol.

Cu excepția *pars temporalis* a coronarei, suturile (păstrate) sunt deschise exocranial. Sagitala arată unele mici ștergeri. Endocranial, sunt închise coronarele și sagitala și au un traiect liniar (parțial neobliterat) pentru lambdoide. Nu s-a păstrat nici un dinte dar procesele alveolare ale mandibulei arată că mai existau dinții frontali ai mandibulei de la primul premolar dreapta la caninul stânga. Ceilalți au fost pierduți *intra vitam* și alveolele complet resorbite (involuție senilă!). Vârsta este dificil determinabilă. Se poate opta pentru un interval larg matur-senil. Sexul este feminin. Reliefurile frontale și occipitale sunt nule; mastoidele mici și gracile iar marginea supraorbitară foarte ascuțită.

Curba sagitală distorsionată doar în sectorul frontal care se prezintă foarte aplatizat. Unghiul de curbura și indicele săgeată-coardă au abateri reduse de peste 4 sigma față de seria normală. Poziția curburii maxime este semnificativ deplasată spre bregma. Valoarea absolută a săgeții are, de asemenea, o abatere redusă de peste -3 sigma față de mediile seriei de referință. Bosele frontale au fost anulate. Parietalele au curbura normală iar occipitalul estimat vizual de asemenea normală.

În norma laterală nu prezintă eminență pre-bregmatică și nici sulcus retro-coronar. Creștetul este plat.

În norma verticală este ovoid iar în cea posterioară are formă de casă cu lățimea maximă la nivelul suturii squamoase. Lungimea maximă este mijlocie spre mică, lățimea mijlocie, înălțimea porio-bregmatică mare spre foarte mare iar cea perpendiculară pe planul glabelo-iniac foarte mare. Indicii cranieni sunt mesocran spre brahocran, hipsocran și metriocran. Fruntea și occipitalul nu pot fi evaluate.

Dintre caracterele epigenetice remarcăm un os wormian pe lambdoida dreapta (la stânga absentă observația) și un mic foramen mental accesoriu pe mandibulă (situat posterior).

Deformarea craniană: tip circular (?) erect.

PFR 11 = 27.09.1958, S XIXd, Poligon, M 1 (Fig. 10)

Cranium fără mandibulă. Starea de conservare foarte bună. Întreg, dar cu mulți dinți pierduți *postum*. Suturile craniene sunt în totalitate deschise exocranial. Pe fața internă este închisă doar *pars complicata* a coronarei. Sincondroza sfeno-occipitală sudată fără urme. Pentru uzura dentiției nu putem evalua decât molarii secunzi (bilateral). Molarul trei maxilar stânga este pierdut *intra vitam* și alveola resorbită. Molarii secunzi au doar cuspidii puternic rotunjiți dar nu prezintă insule dentină. Vârsta poate fi din categoria adult I (în partea terminală a intervalului).

Sexul dificil determinabil numai după craniu. Glabella și arcurile supraciliare sunt vizibile dar puțin marcate. De asemenea, protuberanța occipitală externă este foarte ștearsă. Mastoidele sunt mijlocii dar marginea supraorbitară este ascuțită. Am optat pentru sexul feminin.

Curba sagitală distorsionată numai în sectorul frontal. Acesta se prezintă foarte aplatizat, și are unghiul de curbură și indicele săgeată-coardă cu valori ce se abat foarte foarte semnificativ de la seria normală (abatere redusă de 3,59 și - 3,48 sigma). Poziția curburii maxime este normală iar săgeata în valoare absolută prezintă o abatere de - 3,26 sigma față de media seriei de referință. Parietalele și occipitalul sunt normal curbate. Se poate observa, totuși, că pentru occipital valoarea absolută a indicelui săgeată coardă se încadrează spre limita inferioară a șirului de variație normal.

În norma laterală nu prezintă eminentă pre-bregmatică iar sulcusul retro-coronar este foarte slab. Creștetul este doar foarte ușor curbat. La partea posterioară a parietalelor se observă un fel de concavitate ce poate fi considerată meplat obelic (?).

În norma verticală are formă aproape de elipsoid, cu arcadele zigomatice fenozige, iar în cea posterioară are formă de casă cu lățimea maximă în vecinătatea suturii squamoase. Lungimea maximă este mare, lățimea mică spre mijlocie iar înălțimile sunt mijlocie la limita cu mică (!) cea basilo-bregmatică, mică la limita cu mijlocie cea porio-bregmatică și foarte mare la limita cu mare cea perpendiculară pe planul glabelo-iniac. Indicii cranieni sunt doliocran spre mesocran, ortocran spre chamecran și metriocran (!!). Fruntea are lățimea minimă din categoria mare și este eurimetopă cu marginile paralele. Occipitalul este mijlociu de înalt față de lățimea sa.

Masivul facial are lățimea mare spre foarte mare, înălțimea mare la limita cu foarte mare și, de asemenea, lungimea mare spre foarte mare. Indicii faciali sunt mesen și chameprosop spre leptosprosop. Este ortognat din toate punctele de vedere. Orbitalele sunt cvadrangulare și au înălțimea mică spre limita superioară (dreapta) sau inferioară (stânga). Lățimea lor este foarte mare spre mare (cea maxilo-frontală). Indicele orbital este chameconch. Nasul, cu înălțimea mijlocie la limita cu mare și lățimea mare, este chamerrhin. Nazalele au forma 1²⁸, coarda simotică foarte mare și profilul concav. Rădăcina nasului este marcată iar marginea inferioară a aperturii piriforme este antropină. Maxilarele au lățimea mare spre mijlocie iar palatul foarte mare spre mare. Indicii palatului sunt chamestafilin și mesostafilin. Fosa canină are adâncimea foarte mare. Profilarea orizontală a feței este accentuată, unghiul naso-malar fiind foarte mic iar cel zigo-maxilar foarte mic la limita cu mic. *Juga maxilaria* sunt foarte accentuate. Tuberculul marginal al zigomaticului este absent, iar cel zigo-maxilar slab dezvoltat.

Tipul antropologic este europoid.

²⁸ Martin 1928.

Dintre caracterele epigenetice remarcăm sutura metopică, canalul hipoglozal divizat și un os epipteric în fontanela antero-laterală dreapta.

Deformarea craniană: tip toulousaine poate chiar neintenționată.

PFR 12 = *passim* femeie, adult (Fig. 11)

Cranii și mandibulă. Starea de conservare slabă. Spat, restaurat mediocru și cu unele lipsuri și distrugerii. Astfel, lipsesc apofizele ascendente ale maxilarelor, nasalele, basisfenoidul, arcada zigomatică dr. (parțial) și prezintă distrugerii la unghiul medial superior al orbitei dreapta, parietalul dreapta și marginea posterioară a foramenului magnum (opisthionul păstrat). Suturile sunt deschise exo- și endocranian iar sincondroza sfeno-occipitală este doar parțial sudată. Dentiția are uzură incipientă doar primii molari prezentând foarte mici insule de dentină. Vârsta este adult tânăr.

Sexul feminin: relieful frontal precum și cel occipital sunt nule, mastoidele sunt mijlocii iar marginea supraorbitară este ascuțită.

Curba sagitală distorsionată numai în sectorul frontal. Acesta se prezintă înclinat și aplatizat. Unghiul de curbura și indicele săgeată-coardă au abateri reduse foarte foarte semnificative (de peste 3,5 sigma) față de seria de referință. Valoarea absolută a săgeții prezintă o abatere foarte semnificativă (- 2,83 sigma). De asemenea, poziția ei este semnificativ deplasată spre bregma. Parietalele și occipitalul au curburi normale.

În norma laterală nu prezintă eminență pre-bregmatică și nici sulcus retro-coronar. Creștetul este plat iar partea posterioară a craniului doar foarte ușor curbată supra-iniac.

În norma verticală este ovoid-sfenoid, cu arcadele zigomatice fenozige, iar în cea posterioară are formă de casă. Lungimea maximă este mare la limita cu mijlocie, lățimea nedimensionabilă iar înălțimile sunt foarte mare cea basilo-bregmatică și tot la fel cea perpendiculară pe planul glabelo-iniac. Indicii vertico-longitudinali sunt hipsicrani. Fruntea are lățimea minimă foarte mare la limita cu mare și marginile paralele. Occipitalul este mijlociu de lat față de înălțimea sa.

Masivul facial are lățimea zigo-maxilară mijlocie spre mică, înălțimea mijlocie spre mare și lungimea mijlocie spre mică. Este chameprosop, ortognat după indicele gnatic și unghiul din prostion al triunghiului facial și mesognat după înclinarea față de orizontală. Orbitalele au formă rectangulară cu colțurile rotunjite și înălțimea mijlocie. Lățimea este nedimensionabilă. Marginea inferioară a aperturii piriforme este antropină. Maxilarele au lățimea mare și fosa canină de adâncime mică spre mijlocie dr. și mijlocie la limita cu mare stg. vizual profilarea orizontală a feței este accentuată. Tuberculul marginal al zigomaticului și cel zigo-maxilar sunt absente.

Mandibula are lățimea bicondiliană mare spre foarte mare, lungimea directă mare spre mijlocie, înălțimea simfizară mijlocie și gonioanele drepte.

Dintre caracterele epigenetice se remarcă tuberculii precondiliari.

Tipul antropologic este europoid.

Deformarea craniană: tip circular (?) erect.

PFR 13 = *passim*, infans II (Fig. 12)

Cranii și mandibulă. Starea de conservare excelentă. Întregi dar cu partea terminală a nazalelor distrusă. Dentiția definitivă eruptă și intrată în funcție. Molarul trei în alveolă. Observațiile asupra stadiului său de dezvoltare inaccesibile. Sincondroza sfeno-bazilară nesudată. Vârsta poate fi de 12-14 ani. Sexul nedeterminabil antropologic sau cultural.

Curba sagitală puternic distorsionată. Frontalul foarte aplatizat, parietalele foarte curbate și occipitalul foarte aplatizat. Unghiul de curbură și indicii săgeată-coardă prezintă abateri foarte foarte semnificative, de peste 4,5 sigma pentru frontal, peste 5 sigma pentru parietale și occipital. Indicii pozițiilor curburilor maxime sunt normali iar abaterile reduse nu ating pragul de semnificație. Valorile absolute ale săgeților se încadrează în afara limitelor de variație ale seriei normale atât feminine cât și masculine.

În norma laterală eminența pre-bregmatică și sulcusul retro-coronar sunt slabe, creștetul este ușor curbat cu parietalele supraînălțate față de frontal (diferența între înălțimea perpendiculară pe g-i și cea dusă pe bregma este de 20 mm.). Partea posterioară a craniului este aplatizată și are un traiect aproape vertical. Rădăcina nasului este foarte slabă.

Bosele frontale sunt abia vizibile iar în treimea sa mijlocie frontalul prezintă depresiunile bilaterale angulate ușor pe linia mediană. În părțile lateral inferioare supra-mastoidiene se observă concavitățile caracteristice extinse și pe occipital.

În norma verticală are formă de sfenoid, cu arcadele zigomatice fenozige, iar în cea posterioară are formă de casă cu lățimea maximă pe sutura squamoasă. Dintre dimensiunile absolute trebuie să remarcăm înălțimile. Astfel, cea basilo-bregmatică se încadrează în categoria mare pentru bărbați și foarte mare pentru femei. La fel și cea porio-bregmatică. Indicii cranieni sunt hiperbrahican spre brahican, hipsicran și akrocran (pentru basilo-bregmatic) și hipsicran și metriocran spre akrocran (cel porio-bregmatic). Fruntea este metriometopă iar occipitalul foarte înalt față de lățimea sa.

Masivul facial este mesen spre lepten și chameprosop. Orbitale ușor rectangulare sunt mesoconcă (pentru ambii indici) la dreapta și hipsiconcă (pentru ambii indici) la stânga. Lățimea inter-orbitară este mică spre mijlocie. Nasul este leptorrhin, coarda simotică mare, marginea inferioară a aperturii piriforme antropină iar spina nazală are gradul 4²⁹. Fosa canină are adâncime mică. Profilarea orizontală a feței este accentuată, unghiul naso-malar încadrându-se în categoria mică iar cel zigo-maxilar, în cea foarte mică, spre limita inferioară. Tuberculul marginal al zigomaticului este slab dezvoltat iar cel zigo-maxilar de asemenea slab dezvoltat și în poziție maxilară.

Mandibula are gonioanele drepte.

Patologie: *cribra orbitalia* bilateral, expresivă dar nu foarte extinsă.

Anomalii: ocluzia este *overbite*; între canin și primul premolar maxilar stânga se observă o tremă. Vârfurile (cuspidii) caninilor (cu excepția celui maxilar stânga) depășesc planul ocluzal (cu mult pentru mandibulari); probabil se datorează lipsei contactului cu oponenții deoarece rădăcinile sunt mult ieșite din suportul osos.

Dintre caracterele epigenetice remarcăm *sutura infraorbitalis* (unilateral dreapta) și foramele mastoidale extra-suturale (bilateral, largi în poziție temporală).

Deformarea craniană: tip circular erect, expresiv și accentuat (aproape türmschadel).

PFR 14 = *Passim*, colecția Iași (Fig. 13)

Frontal izolat, aflat în colecțiile osteologice ale Secției de cercetări antropologice din Iași. Studiat de noi în octombrie 1997. Este complet și articulat cu nazalele. Starea de conservare foarte bună.

²⁹ Broca 1875, 142-158.

Sutura coronară deschisă. Vârsta „adult”. Relieful frontal foarte slab; glabela ștersă; marginea supraorbitară ascuțită. Sexul feminin.

Craniul este foarte puternic distorsionat prin deformarea artificială. Coarda este foarte semnificativ alungită (abaterea redusă de aproape 3 sigma), iar poziția curburii maxime foarte mult deplasată spre bregma. Unghiul de curbură și indicele săgeată-coardă prezintă abateri reduse de peste 4 sigma și respectiv 5 sigma față de seria feminină de referință. Valoarea absolută a săgeții se abate și ea peste 3 sigma față de mediile seriei de referință. Lățimea minimă este mică spre mijlocie ca și cea maximă. Marginile ușor paralele. Alte amănunte nu s-au consemnat. Nu are sutură metopică.

Deformare artificială: expresivă, dar tipul este nedeterminabil.

PFR 15 = Passim, colecția Muzeului de Istorie Națională Grigore Antipa din București

Cranii și mandibulă, întregi. „Adult”. Femeie.

Deformare artificială: tip circular erect de intensitate medie.

Nestudiat antropologic.

Concluzii

Pe teritoriul României, cele mai numeroase cazuri de deformări craniene se încadrează în epoca romană și perioada de început a evului mediu, până în prezent lipsind descoperirile din epocile preistorice. Craniile deformate de la Piatra Frecăței aparțin celei de-a treia etape de manifestare a fenomenului deformării craniene pe teritoriul României³⁰ și anume sec. VI p.Chr. Acestei etape îi pot fi atribuite craniile (circa 20) din 10 necropole gepidice din Transilvania, dar și marea majoritate a craniilor deformate din Dobrogea (circa 42) provenind din necropolele de la Constanța–Tomis, Histria, Mangalia–Callatis, Slava Rusă–Ibida și Piatra Frecăței–Beroe, la care eventual poate fi adăugată și Rasova. Aproape fără excepție, mormintele din care provin aceste craniile nu se deosebeau ca inventar și ritual funerar de celelalte morminte din necropolele urbane din Dobrogea, indivizii în cauză fiind bine inserați în structura multiethnică a populațiilor provinciei.

Două tipuri de deformare apar cu precădere pe teritoriul României: circular și tabular erect, realizate cu ajutorul bandajelor (primul) și leagănului (albiei) cel de-al doilea. Primul tip, în funcție de direcția pe care se dispun benzile și curelele constrictoare, precum și lățimea acestora (suprafața de calotă craniană acoperită), are două varietăți principale: oblică (la care benzile trec la nivelul inionului sau a regiunii inferioare a squamei occipitalului) și erectă (la care legăturile trec peste regiunea lambdatică). O a treia varietate (secundară) este cea frontală simplă pentru care am preferat păstrarea denumirii inițiale *toulosaine*, la care benzile constrictoare trec peste partea superioară a squamei frontale și partea inferioară a squamei occipitale, benzile fiind de lățime mică. Cea mai mare parte a craniile studiate de la Piatra Frecăței se încadrează în tipul circular erect, cel mai des întâlnit între craniile deformate de pe teritoriul României (60,36% din cele 111 craniile studiate antropologic). De altfel tipul circular

³⁰ Au fost identificate patru mari perioade în care craniile deformate apar în număr însemnat în necropole : sec. II-III p.Chr. (legate în principal de sarmați); sec. V p.Chr. (legate de apariția hunilor și a altor neamuri din Confederația Hunică); sec. VI p.Chr. (legate de gepizi în Transilvania și de populații stabilite în Imperiu din Dobrogea); sec. VIII-IX (X) (legată de descoperirile de tip Dridu), vezi Mirițoiu 2005.

însurează 84,7% dintre cazuri, față de 8,10% tabulari erecți și 2,7% a căror tip de deformare este indeterminabilă. Tipul de deformare tabular erect pare a fi predominant legat de descoperirile mai timpurii sarmaților revenindu-le 6 cazuri, unul provenind din necropolele romano-bizantine și două din cele de tip Dridu. În schimb, răspândirea tipului circular pare a fi legată de răspândirea hunilor și contactului acestora cu populațiile din Asia centrală și sudul Rusiei.

Tab. 1. Tabel cu parametrii statistici descriptivi ai curbei sagitale la seria craniologică normală de la Zalavar (Ungaria), după Howells 1973: tab. 45 (mediile) și tab. 47 (deviațiile standard) / *Table with descriptive statistical parameters of the sagittal curve at the normal craniological sample from Zalavar (Hungary), after Howells 1973: tab. 45 (averages) and tab. 47 (standard deviation).*

Notă: Indicii poziției curburilor și indicii săgeată-coardă, precum și amplitudinea, au fost calculați de noi din valorile individuale aflate pe site-ul: <http://konig.la.utk.edu/howells.htm>. Distanța între populații (d/s) (***) a fost calculată din parametrii statistici, din tabellele, după formula: $d/s = (M_1 \cdot M_2) / \sqrt{N_1 S_1^2 + N_2 S_2^2} / N_1 + N_2$ / *Note: The indices of the curves' position and indices of arrow-chord and the difference between minimum and maximum, were calculated by us from the individual values from: <http://konig.la.utk.edu/howells.htm>. The distance between populations (d/s) (***) was calculated from the statistical parameters, from tables, using the formula: $d/s = (M_1 \cdot M_2) / \sqrt{N_1 S_1^2 + N_2 S_2^2} / N_1 + N_2$.*

Nr. crt.	Nr. Martin	Indicative Howells	Bărbați (N ₁ = 54)			Femei (N ₂ = 45)			d/s **
			Amplitudine	M ₁	S ₁	Amplitudine	M ₂	S ₂	
36	29	FRC	105-120	112,74	3,85	98-115	107,47	4,41	1,34
37	29b	FRS	21 - 32	26,76	2,45	22-32	26,53	2,31	0,09
38	29c	FRF	44-57	50,09	3,07	41-57	46,98	3,53	0,94
108	29c:29	FRF:FRC	38,94-50,00	44,38	2,39	37,96-50,91	43,71	2,69	0,26
51	32(5)	FRA	122-138	128,81	3,64	119-133	126,80	3,43	0,56
109	29b:29	FRS:FRC*	19,27-27,19	23,76	1,87	21,30-28,83	24,68	1,74	-0,50
40	30	PAC	103-127	115,48	4,97	100-127	110,64	5,55	0,92
41	30a	PAS	20-29	25,24	2,39	18-31	23,67	2,45	0,64
42	30b	PAF	52-67	58,81	3,47	46-66	56,60	4,36	0,56
112	30b:30	PAF:PAC*	45,45-59,82	50,90	2,64	41,82-58,18	51,16	3,04	-0,16
52	33e	PAA	127-141	132,72	3,25	128-140	133,62	3,34	-0,27
113	30a:30	PAS:PAC*	17,54-25,00	21,79	1,62	18,00-24,41	21,37	1,74	0,25
43	31	OCC	86-108	96,28	5,13	85-103	94,20	4,16	0,44
44	31a	OCS	23-36	29,70	3,03	23-35	28,69	2,73	0,35
45	31b	OCF	39-59	47,59	5,09	37-56	45,16	4,27	0,51
115	31b:31	OCF:OCC*	38,10-62,11	49,50	5,66	40,66-64,37	47,99	4,64	0,28
53	33d	OCA	107-129	116,31	4,58	109-125	117,00	3,88	-0,16
116	31a:31	OCS:OCC*	23,76-36,48	30,83	2,79	26,09-35,48	30,43	2,29	0,15

Deși numeroase în descoperirile arheologice, craniile deformate nu au primit totdeauna atenția cuvenită, din perspectivă arheologică și antropologică. Studiarea amănunțită a contextelor arheologice, tipurilor de deformare etc., aduce un surplus de informație istorică pentru mil. I p. Chr.

Bibliografie

- Anke, B. 1998, *Studien zur Reiternomadischen Kultur des 4. bis 5. Jahrhunderts*, Teil 2, Weissbach.
- Broca, P. 1875, *Apréciation des déformations du crane*, în *Instructions craniologiques et craniométriques*, Mémoires de la Societes d'Anthropologie de Paris, Serie 2, II, Paris, 142-158.
- Bräuer, G. 1988, *Osteometrie*, în Knussmann R. (ed.), *Anthropologie. Handbuch der vergleichenden Biologie des Menschen, zugleich 4. Auflage des Lehrbuchs der Anthropologie begründet von Rudolf Martin*. Bd. I: *Wesen und Methoden der Anthropologie*, Gustav Fischer Verlag, Stuttgart, New York, 160-232.
- Brothwell, D. 1981, *Digging up bones*³, Cornell University Press, Ithaca, New York.
- Gerszten, P. C. 1993, *An investigation into the practice of cranial deformation among the Pre-Columbian peoples of northern Chile*, *International Journal of Osteoarchaeology* 3, 87-98.
- Howells, W. W. 1973, *Cranial variation in Man. A Study by Multivariate Analysis of Patterns of Difference Among Recent Human Population*, Peabody Museum of Archaeology and Ethnology Harvard University, Cambridge, Massachusetts.
- Kiszely, I. 1978, *The Origins of Artificial Cranial Formation in Eurasia from the Sixth Millenium B. C. to the Seventh Century A. D.*, BAR IS 50.
- Martin, R. 1928, *Lehrbuch der Anthropologie in systematischer Darstellung*, Jena.
- Mirițoiu, N. 2005, *Arhitectura craniană și deformarea artificială intenționată a craniului*, Teză de doctorat, București.
- Petre, A. 1962a, *Săpăturile de la Piatra Frecăței*, *Materiale* 8, 565-589.
- Petre, A. 1962b, *Peredvaritel'nye svedenija v svjazi s hronologiej mogil'nika v Pjatra Frecătej*, *Dacia*, N.S. 6, 215-255.
- Petre, A. 1963, *Quelques données archéologiques concernant la continuité de la population et de la culture romano – byzantines dans la Scythie Mineure au VI^e et VII^e siècles de notre ère*, *Dacia*, N.S. 7, 317-335.
- Petre, A. 1964, *Câteva mărturii ale culturii Sântana de Mureș-Cerneahov în Scythia Minor*, *SCIV* 15, 1, 59-80.
- Petre, A. 1987, *La romanite en Scythie mineure (II^e-VII^e siècles de n.è.) Recherches archéologiques*, *AIÉSE* 17-18, 5-171.
- Torres-Rouff, C., Yablonsky, L., T., *Cranial vault modification as a cultural artifact: a comparison of the Eurasian steppes and the Andes*, *Homo* 56, 1, 1-16.

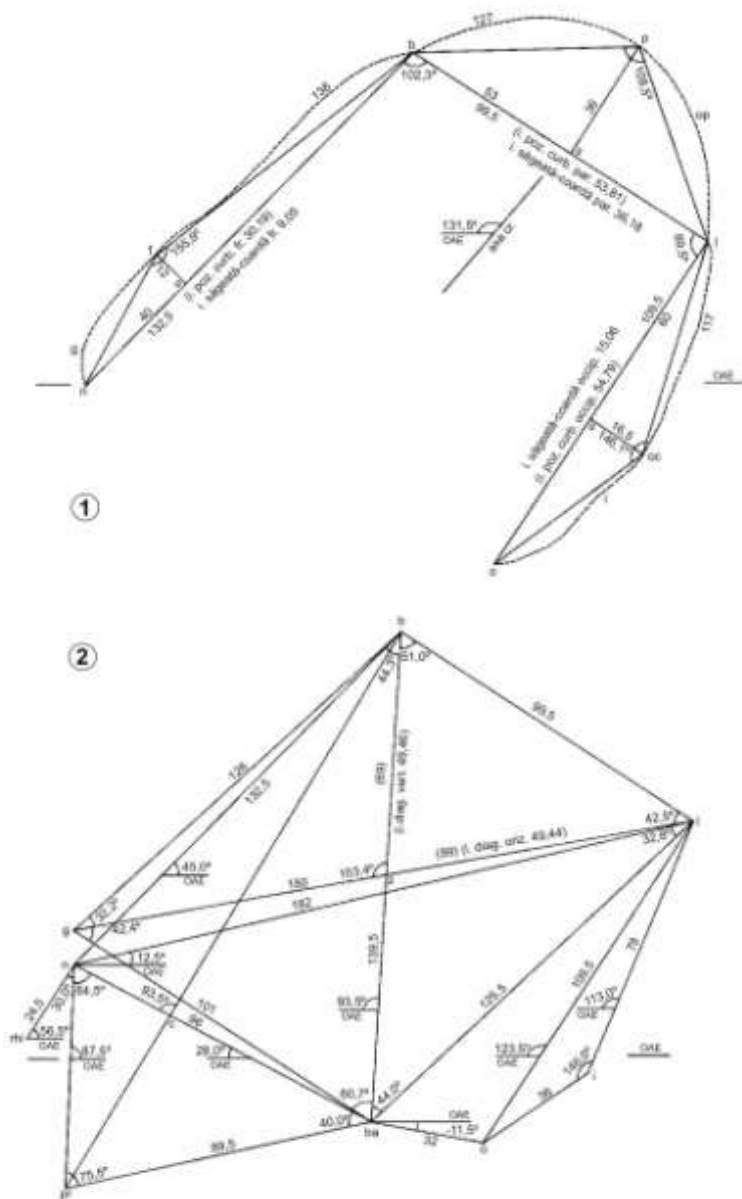


Fig. 2. PFR 02: Curba mediană sagitală (1); craniogramă (2).
 Fig. 2. PFR 02: Medial sagittal curve (1); craniogram (2).

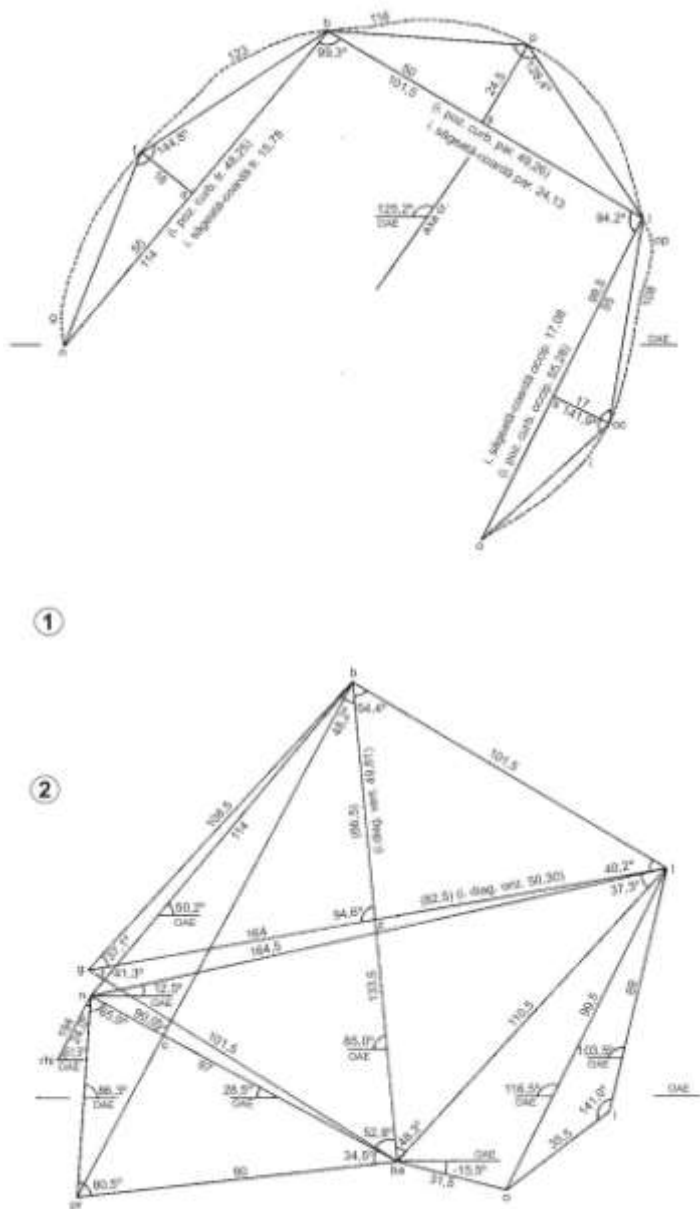


Fig. 3. PFR 03: Curba mediană sagitală (1); craniogramă (2).

Fig. 3. PFR 03: Medial sagittal curve (1); craniogram (2).

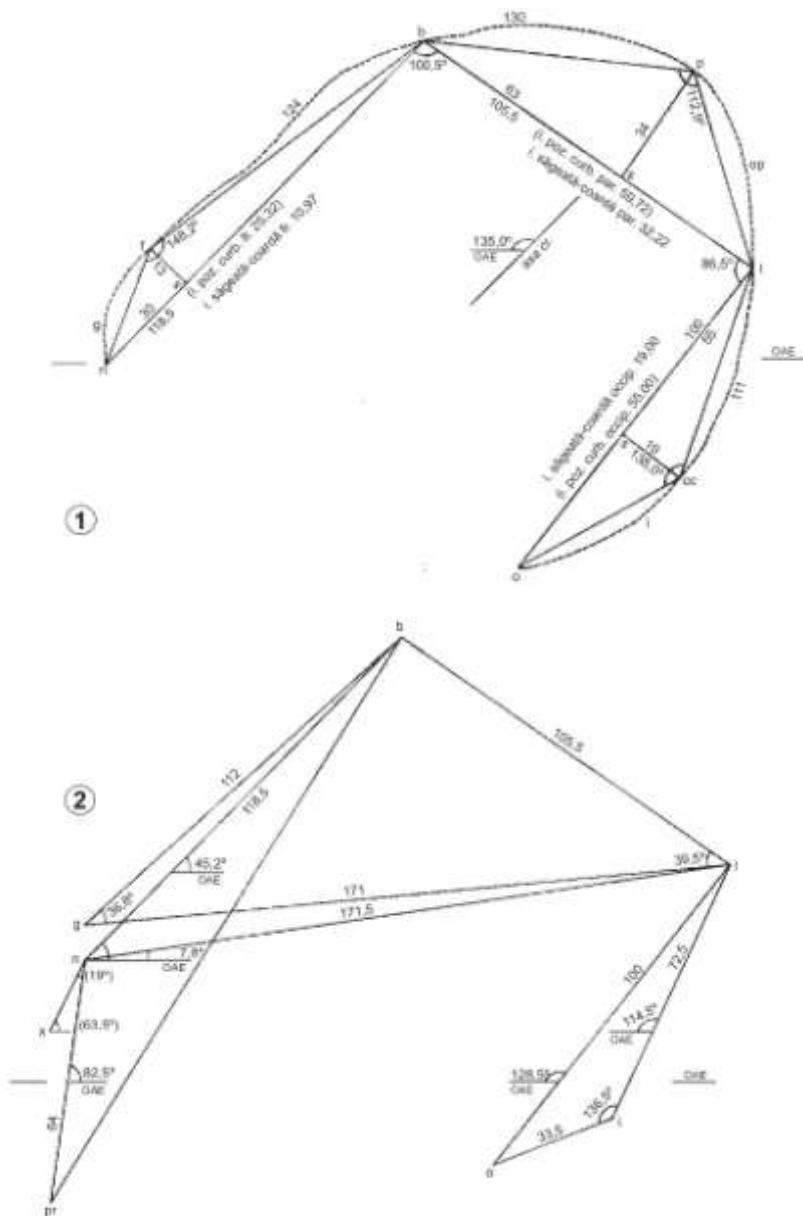


Fig. 5. PFR 05: Curba mediană sagitală (1); craniogramă (2).

Fig. 5. PFR 05: Medial sagittal curve (1); craniogram (2).

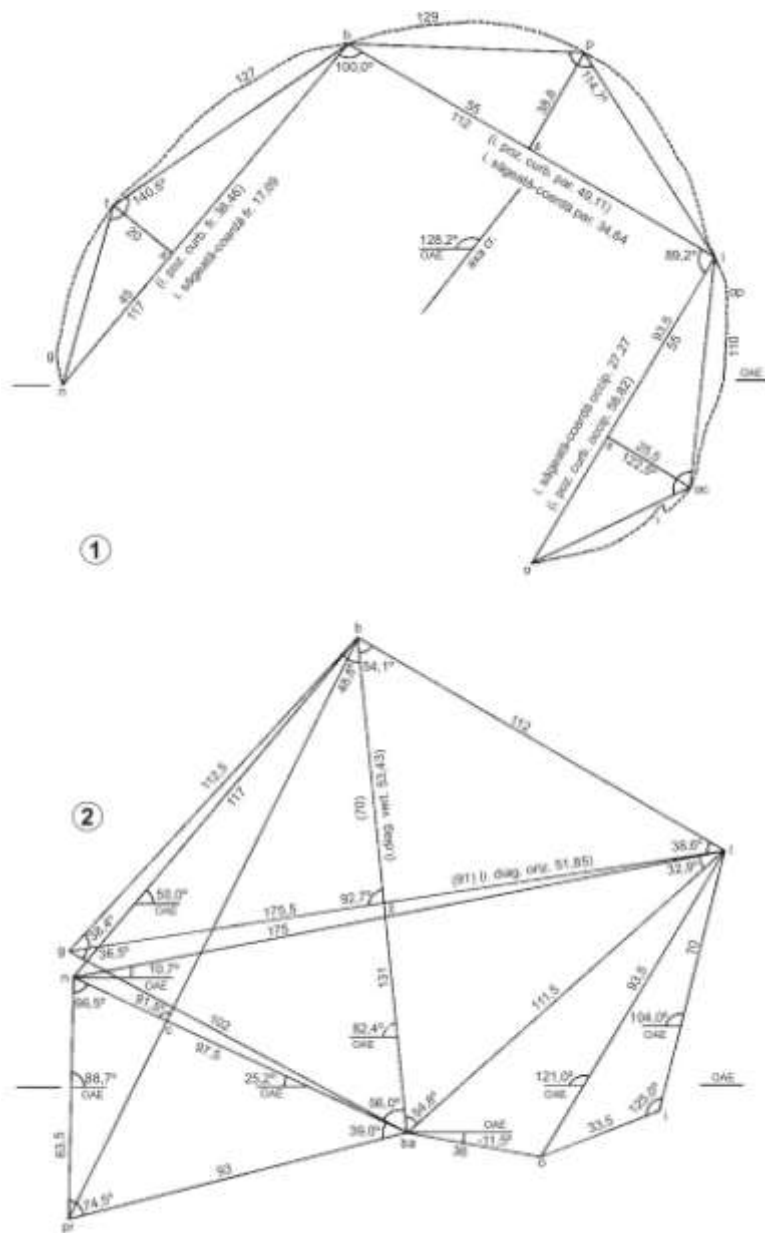


Fig. 7. PFR 07: Curba mediană sagitală (1); craniogramă (2).

Fig. 7. PFR 07: Medial sagittal curve (1); craniogram (2).

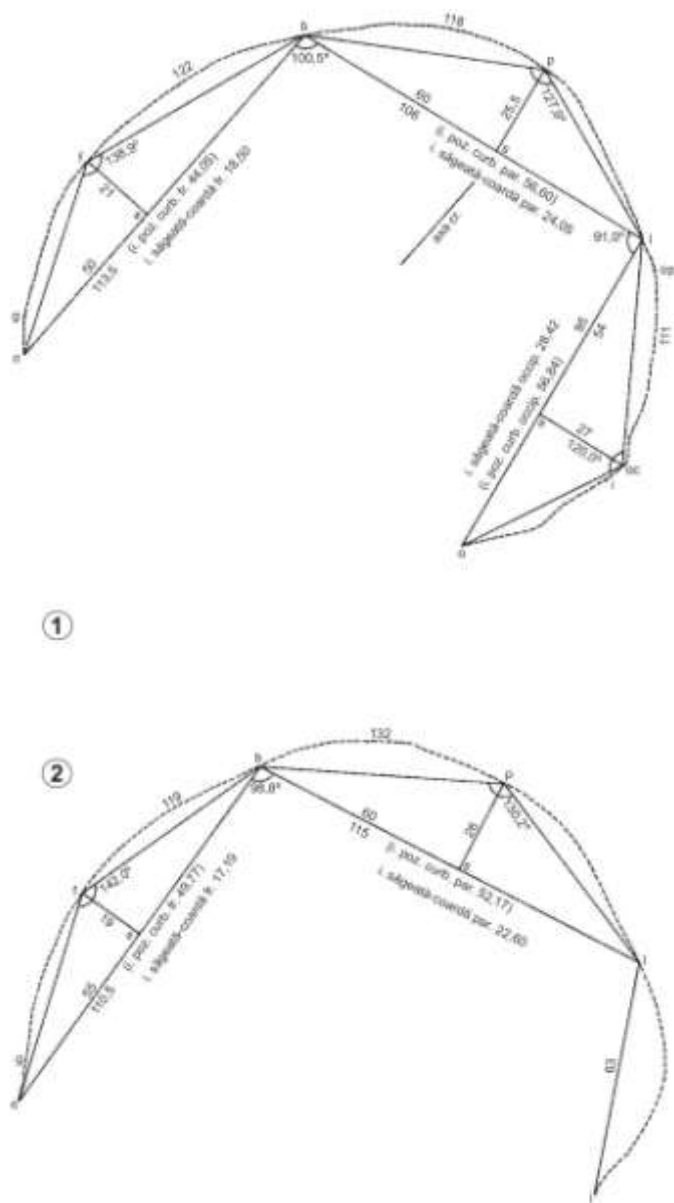


Fig. 8. Curba mediană sagitală: PFR 08 (1); PFR 10 (2).
 Fig. 8. Medial sagittal curve: PFR 08 (1); PFR 10 (2).

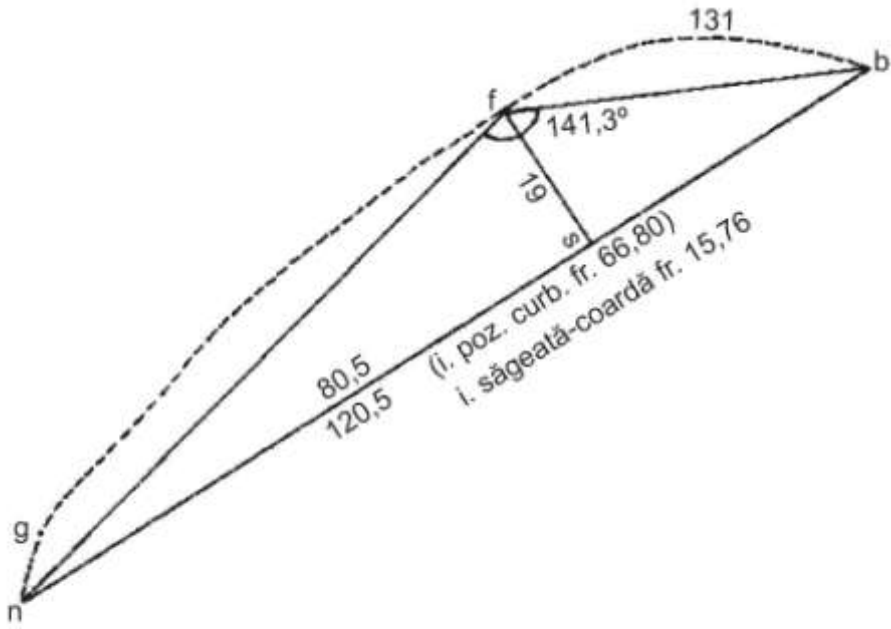


Fig. 13. PFR 14: Curba mediană sagitală (1); craniogramă (2).

Fig. 13. PFR 14: Medial sagital curve (1); craniogram (2).